Oral hygiene and dental care

ORAL HEALTH

We use our mouth to take into our body nutrients and the air we need to breathe. It is made up of teeth, cheeks, lips and the oral mucous membrane, that is, the lining that protects the inner structure of the mouth, and the tongue. These elements enable us to chew and break down food, swallow and speak.

THE TEETH

Each tooth (Fig. 1) has a ***crown*** and a ***root***: the crown is the visible part of the tooth, the root is the hidden part of it, that is the part embedded in the ***alveolar bone***. The tooth is made up of ***enamel*****,** the outer layer of the tooth, ***dentin*** and ***pulp***. The pulp is the innermost part of the tooth, rich in nerve endings and blood vessels, and is responsible for the pain we feel when the tooth is exposed to heat, cold or chewing traumas, above all if a part of the tooth has been destroyed by caries.
The ***periodontum*** is the support of the tooth and comprises the ***alveolar bone*** and the ***gum***.
Children have *milk teeth*, of which there are 20. Milk teeth are gradually replaced by *permanent teeth*, of which, once the wisdom teeth have emerged, there are 32: 8 incisors, 4 canines, 8 premolars and 12 molars. The first permanent tooth that emerges, at the age of about 6 years, is the first molar (Fig. 2).

BACTERIAL PLAQUE

Bacterial plaque is formed by the microorganisms normally present in the mouth and food residues, especially sugars, which are deposited on the teeth. The saliva and movements of the tongue and cheeks is not enough to remove the plaque: **a toothbrush is required**. If plaque is left on the teeth for several days, it solidifies and becomes *tartar*, a calcium deposit that can only be removed by a dentist.
The principal consequences of an accumulation of plaque are: bad breath, caries and periodontal disease.

CARIES

What is it?

Caries damages the hard tissue of teeth (enamel and dentin) and makes holes in their surface.

How is it manifested?

If no pain or hypersensitivity to the cold is felt, caries is normally discovered too late, that is, when a tooth cracks or an abscess appears. An abscess forms when bacteria

have penetrated through the carious lesion to the pulp and destroy the nervous structures with the formation of pus, which causes a characteristic reddening, swelling and pain in the gums (Fig. 3).

How can it be prevented?

- Reduce sugar intake (beware of jam, honey, sweets and chocolate!)
- Brush your teeth several times a day!

PERIODONTAL DISEASE

What is it?

Periodontal disease is a chronic disease characterized by inflammation of the gums, the formation of spaces between the bone and gum, dental instability, reduction of the alveolar bone causing teeth to drop out (Fig. 4, 5).

How is it manifested?

Local bleeding and swelling of the gums. It may appear at an early age but most commonly after the age of 35-40 years.

How can it be prevented?

- Always remove any accumulations of plaque and food residues;
- Do not smoke;
- Follow a balanced diet, rich in fruit and vegetables;
- Have a dental check-up at least once a year and whenever you feel any discomfort.

Other tips:

- Brush your teeth after every meal for at least 2-3 minutes;
- Use a brush with a medium-small head so as to reach into all corners of the mouth; medium hardness should be preferred;
- Replace the toothbrush at least once every 3 months;
- Brush your teeth carefully “from pink to white”, that is from the gum to the tooth, both on the surface of the teeth facing the cheeks and that of those facing the oral cavity (Fig. 6). Also brush the chewing surfaces from the back towards the front of the mouth (Fig. 7).

WHY IS IT SO IMPORTANT TO LOOK AFTER YOUR TEETH?

For the **digestive system**: chewing food prepares it for absorption in the stomach and intestine.

For the **heart and circulatory system, kidneys and joints**: the bacteria or germs of caries and periodontal disease may enter the circulation, reach the heart, kidneys or joints and cause serious damage to them.

For the **risk of oral cancer**: if carcinogenic substances coming from cigarette smoke remain in the mouth for a long time or if sharp natural tooth or prosthesis surfaces continually cause lesions in the oral mucous membrane, they should be shown to a doctor as soon as possible because, if they do not heal, they could develop into a tumour.

Igiene e cura dei denti

LA SALUTE DELLA BOCCA

La nostra bocca ci permette di introdurre nell'organismo le sostanze nutritive e l'aria indispensabili per vivere. Comprende i denti, le guance, le labbra, la mucosa orale, cioè il rivestimento che protegge la struttura interna della bocca, e la lingua. Questi elementi ci permettono di masticare e triturare il cibo, di deglutire, di parlare.

I DENTI

Ogni dente (Fig. 1) è costituito dalla ***corona*** e dalla ***radice***: la corona è la parte visibile del dente, la radice è la parte nascosta del dente, cioè contenuta nell'***osso alveolare***. Il dente è formato da ***smalto,*** lo strato più esterno del dente, ***dentina*** e ***polpa dentaria***. La polpa è la porzione più interna del dente, ricca di terminazioni nervose e vasi sanguigni, ed è responsabile del dolore, che compare quando il dente è sottoposto a caldo e freddo o a traumi della masticazione, soprattutto se una parte del dente è stata distrutta dalla carie.
Il ***parodonto*** rappresenta il sostegno del dente e comprende l'***osso alveolare*** e la ***gengiva***.
Il bambino possiede i cosiddetti *denti da latte*, che in totale sono n. 20. I denti da latte vengono progressivamente sostituti dai *denti permanenti* che, quando sono presenti anche i denti del giudizio, sono n. 32: 8 incisivi, 4 canini, 8 premolari e 12 molari. Il primo dente definitivo a spuntare è il primo molare all'età di circa 6 anni (Fig. 2).

LA PLACCA BATTERICA

La placca batterica si forma ad opera di microrganismi normalmente presenti nella bocca e di residui alimentari, specialmente zuccheri, che si depositano sui denti. La saliva e i movimenti della lingua e delle guance non bastano a togliere la placca: **ci vuole lo spazzolino da denti**. Se la placca non viene tolta per diversi giorni si solidifica e diventa *tartaro*, deposito calcificato che può essere eliminato solo dal dentista.
L'accumulo di placca provoca come principali conseguenze: alito cattivo, carie dentale e malattia parodontale.

LA CARIE DENTALE

Che cos'è?

La carie danneggia i tessuti duri del dente (lo smalto e la dentina) e provoca la formazione di buchi sulla superficie del dente.

Come si manifesta?

Se non compaiono dolore e ipersensibilità al freddo, a volte ci si accorge della carie troppo tardi con la rottura del dente oppure con un ascesso dentario. L'ascesso den-

tario si sviluppa quando i batteri, penetrando dalla lesione cariosa, riescono a raggiungere la polpa e provocano la distruzione delle strutture nervose fino alla formazione di pus, che genera un caratteristico arrossamento, gonfiore e dolore della gengiva (Fig. 3).

Come si previene?

- Evitare troppi zuccheri (attenzione a marmellata, miele, caramelle, cioccolato)
- Usare più volte al giorno lo spazzolino!

LA MALATTIA PARODONTALE

Che cos'è?

La malattia parodontale è una patologia cronica caratterizzata da infiammazione gengivale, formazione di spazi tra osso e gengiva, mobilità dentaria, riduzione dell'osso alveolare fino a perdere i denti stessi (Fig. 4, 5).

Come si manifesta?

Sanguinamento e gonfiore gengivale locale. Può comparire in età giovanile ma, più comunemente, dopo i 35-40 anni.

Come si previene?

- Rimuovere gli accumuli di placca e i residui di cibo;
- non fumare;
- seguire un'alimentazione bilanciata, ricca di frutta e verdura;
- effettuare visite di controllo dal dentista almeno una volta all'anno o se si hanno dei disturbi.

Altri consigli:

- spazzolare i denti dopo ogni pasto per almeno 2-3 minuti;
- usare uno spazzolino dalla testina medio-piccola in modo da arrivare in tutte le zone della bocca; è preferibile di durezza media;
- sostituire lo spazzolino almeno ogni 3 mesi;
- spazzolare accuratamente tutti i denti, facendo scorrere la testina dello spazzolino "dal rosa verso il bianco", cioè, dalla gengiva verso il dente, sia sulla superficie dei denti che guarda verso le guance sia su quella che guarda verso la cavità della bocca (Fig. 6). Inoltre, bisogna spazzolare le superfici masticanti dall'indietro verso la parte anteriore della bocca (Fig. 7).

PERCHÉ È COSÌ IMPORTANTE LA CURA DEI DENTI?

Per **l'apparato digerente**: la masticazione del cibo prepara l'assorbimento degli alimenti nello stomaco e nell'intestino.

Per il **cuore e il sistema circolatorio, i reni e le articolazioni:** i batteri o germi della carie e della malattia parodontale possono entrare in circolo, raggiungere il cuore o i reni o le articolazioni e danneggiarli in modo grave.

Per il **rischio di cancro orale**: se in bocca rimangono a lungo sostanze cancerogene derivanti, ad esempio, dal fumo o se superfici taglienti dentarie o di protesi provocano continue lesioni alla mucosa orale, queste devono essere fatte vedere il più presto possibile ad un medico. Se non guariscono, infatti, possono diventare cancro.

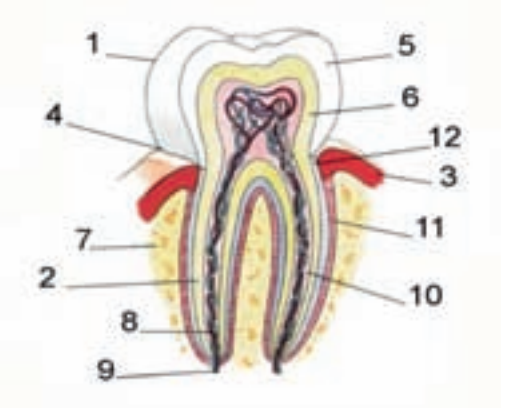

Fig. 1

Structure of tooth (1. crown; 2. root; 3. gum; 4.neck; 5. enamel; 6. dentin; 7. alveolar bone; 8. blood vessels and nerves; 9. apex; 10. pulp; 11. periodontal ligament; 12. cement).

Fig. 1

Struttura del dente (1. corona; 2. radice; 3. gengiva; 4.colletto; 5. smalto; 6. dentina; 7. osso alveolare; 8.vasi sanguigni e nervi; 9. apice; 10. polpa; 11. legamento parodontale; 12. cemento).

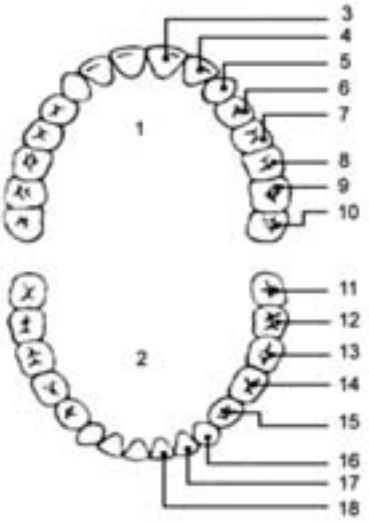

Fig. 2

Permanent teeth (1. hard palate; 2. floor of mouth. **Half of upper dental arch:** 3-4. incisors; 5. canine; 6-7. premolars; 8-9-10. molars. **Half of lower dental arch:** 11-12-13. molars; 14-15. premolars; 16. canine; 17-18. incisors).

Fig. 2

Denti permanenti (1. palato duro; 2. pavimento della bocca. **Emiarcata dentaria superiore:** 3-4. incisivi; 5. canino; 6-7. premolari; 8-9-10. molari. **Emiarcata dentaria inferiore:** 11-12-13. molari; 14-15. premolari; 16. canino; 17-18. incisivi).



Fig. 3
Evolution of a carious lesion.

Fig. 3
Evoluzione della lesione cariosa fino alla formazione di un ascesso.



Fig. 4
Healthy gum (1) and unhealthy gum (2).

Fig. 4
Gengiva sana (1) e gengiva malata (2).

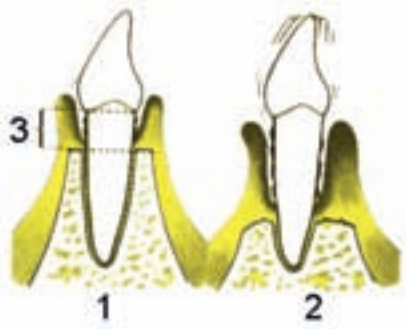

Fig. 5

Healthy periodontium (1) and unhealthy periodontium (2) with loss of support of the tooth (3), which wobbles and could drop out.

Fig. 5

Parodonto sano (1) e parodonto malato (2) con perdita di supporto del dente (3), che vacilla e può cadere.

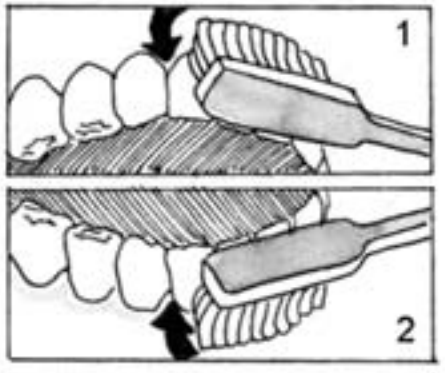

Fig. 6

Brushing of the vestibular surfaces of the teeth (1. **upper teeth**: from top down; 2. **lower teeth**: from bottom up).

Fig. 6

Spazzolamento delle superfici vestibolari dei denti (1. **denti superiori**: dall'alto verso il basso; 2. **denti inferiori:** dal basso verso l'alto).

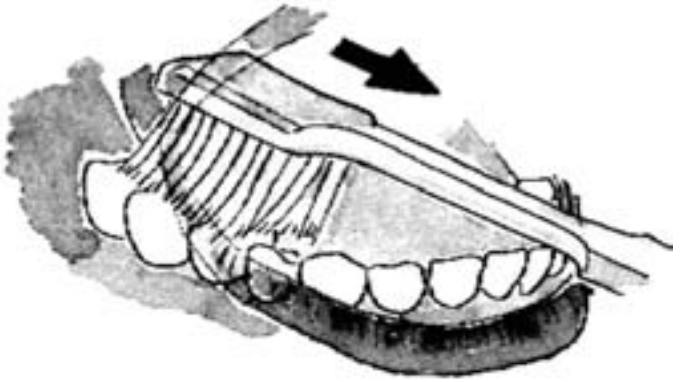

Fig. 7

Brushing of chewing surfaces of teeth (from back towards front of mouth).

Fig. 7

Spazzolamento delle superfici masticanti dei denti (dall'indietro verso l'avanti della bocca).

Rotary Club Pavia Ticinum
Anno Rotariano 2013-2014

COMUNE DI PAVIA
ASSESSORATO ALLA CULTURA, TURISMO, PROMOZIONE DELLA CITTÀ, MARKETING TERRITORIALE E RAPPORTI CON L'UNIVERSITÀ

Prefettura di Pavia
Ufficio territoriale del Governo

PROVINCIA DI PAVIA

UNIVERSITÀ DI PAVIA

Ordine dei Medici Chirurghi e degli Odontoiatri della Provincia di Pavia

www.rotary2050.net/alfabetiperlasalute